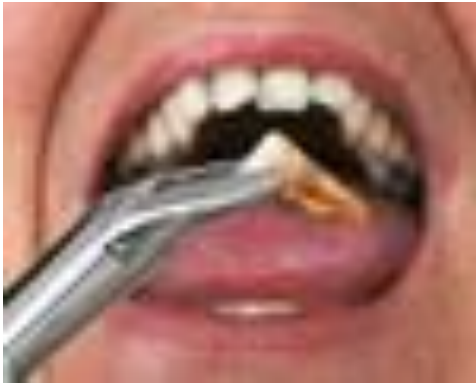

KERJASAMA TIM
SECARA
MULTIDISIPLIN ILMU

OLIVIA AVRIYANTI HANAFIAH

ILMU BEDAH MULUT
FAKULTAS KEDOKTERAN GIGI
UNIVERSITAS SUMATERA UTARA

Eksodontsia + Bedah Minor



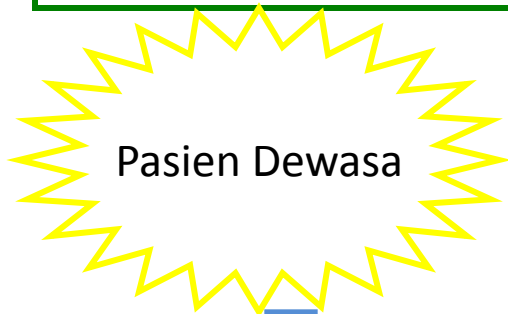
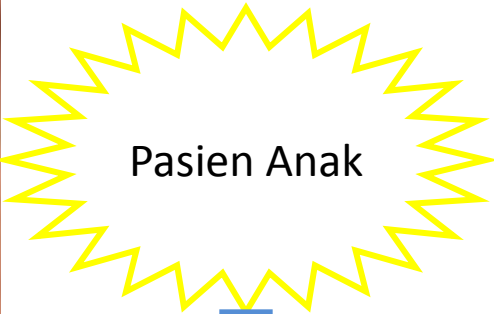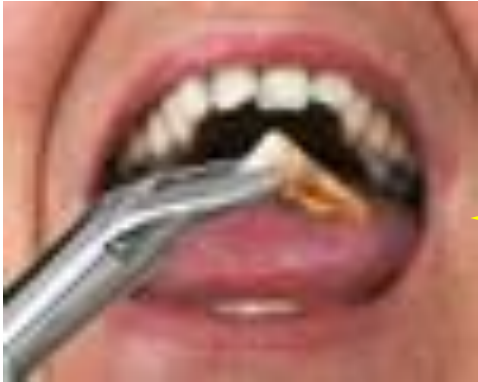Internal Kedokteran Gigi



Eksternal Kedokteran Gigi

Eksodontia + Bedah Minor

Internal Kedokteran Gigi



Pedodontia

Radiologi Dental

Penyakit Mulut

Konservasi Gigi

Prostodontia

Periodontia

Ortodontia

Radiologi Dental

Eksodontia + Bedah Minor

Eksternal Kedokteran Gigi



Pasien Anak



Pasien Dewasa



Spesialis Anak

IPD

Radiologi Umum

Neuro

Anestesi

THT

Anestesi

Radiologi Umum

Eksodontsia + Bedah Minor

Eksternal Kedokteran Gigi

Pasien Dewasa

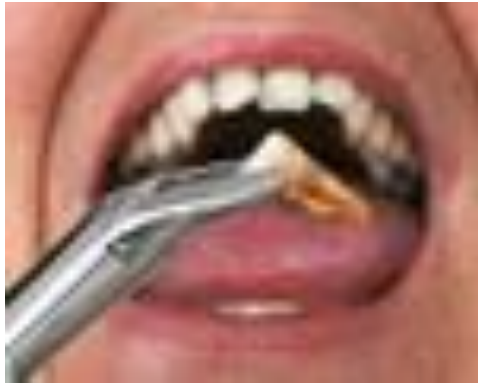Kardiologi

Pulmonologi

Ginjal-Hipertensi

Endokrin –
Metabolik

IPD

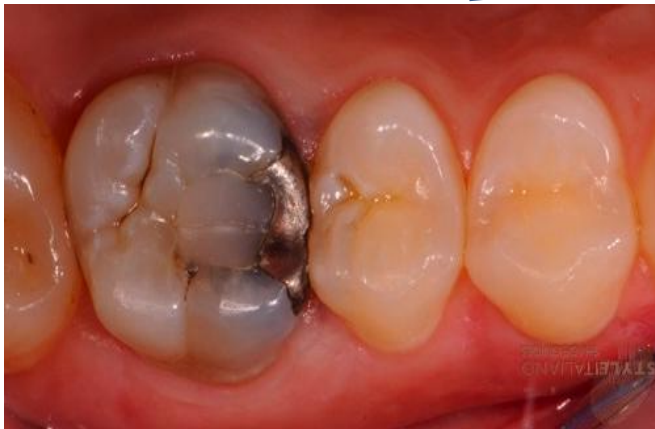

Contoh Kasus

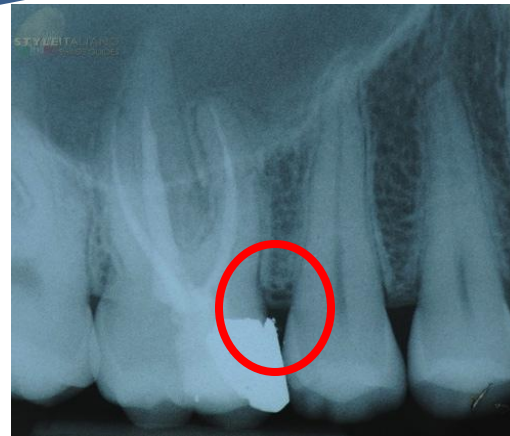


Eksodontia + Bedah Minor

Internal Kedokteran Gigi



Klinis Intra Oral



Radiologi Dental

Contoh Kasus



Eksodontsia + Bedah Minor

Internal Kedokteran Gigi

Teamwork

Konservasi gigi

Pasien Setuju di rawat

Perawatan di Konservasi
Gigi

Menolak dirawat,
misalnya karena alasan biaya

Ekstraksi Gigi

Contoh Kasus



Teamwork



Bedah Mulut

Radiologi Dental

Konservasi gigi

**Eksodontsia +
Bedah Minor**

Internal Kedokteran Gigi

Contoh Kasus



Eksodonsia + Bedah Minor

Eksternal Kedokteran Gigi

Riwayat penyakit sistemik : DM

Endokrin-Metabolik

ACC tindakan
Eksodonsia/Bedah Minor


Perawatan DM

Bedah Mulut

ACC tindakan
Eksodonsia/Bedah Minor



TRAUMATOLOGI



Eksternal Kedokteran Gigi

Internal Kedokteran Gigi



TRAUMATOLOGI

Eksternal Kedokteran Gigi

Pasien Anak

Spesialis Anak

Radiologi Umum

Bedah Anak

Anestesi

Pasien Dewasa

Bedah

Neuro

Anestesi

THT

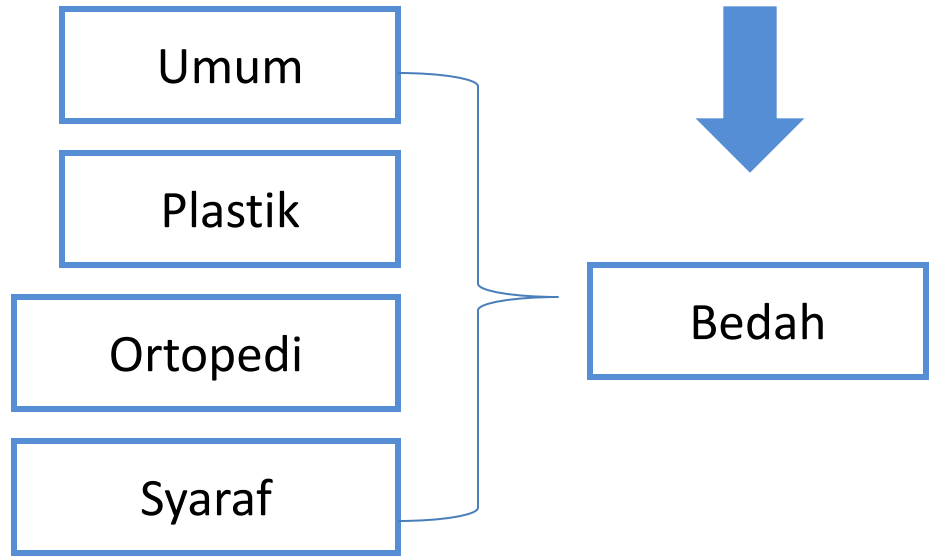
IPD



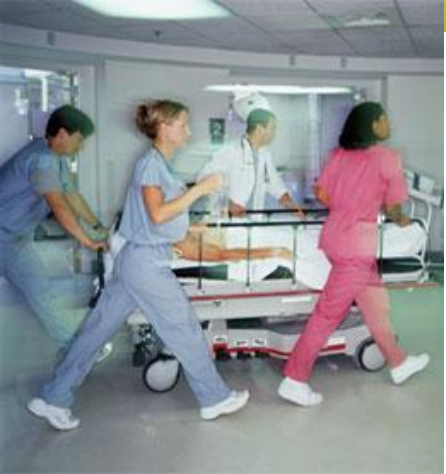TRAUMATOLOGI

Eksternal Kedokteran Gigi

Pasien Dewasa



Contoh Kasus



TRAUMATOLOGI

Eksternal Kedokteran Gigi

Primary Survey

Bedah

Neuro

Anestesi

Secondary Survey

Bedah

Neuro

Anestesi

Radiologi Umum

IPD

THT

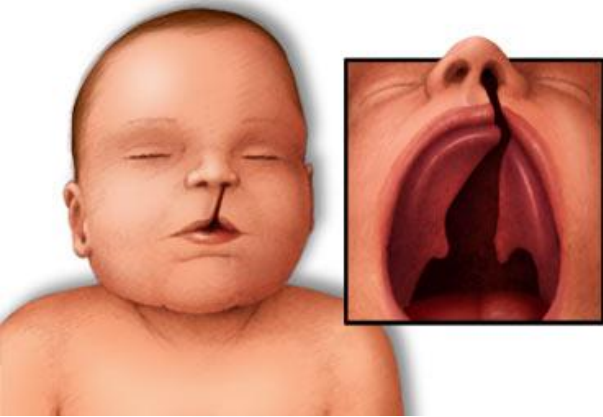
Umum

Syaraf

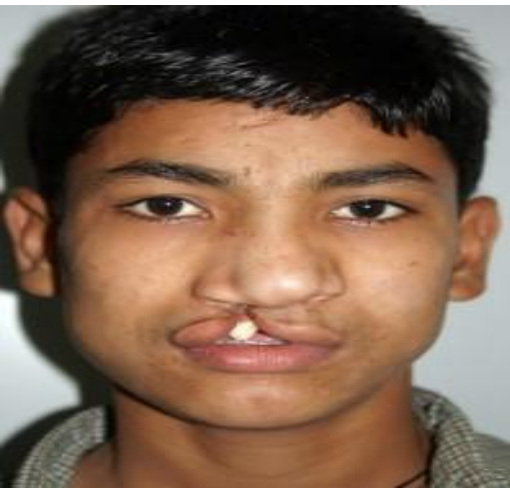
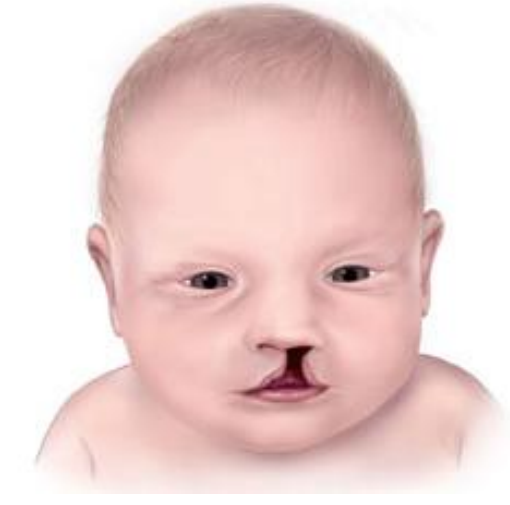Plastik

Mulut

Ortopedi

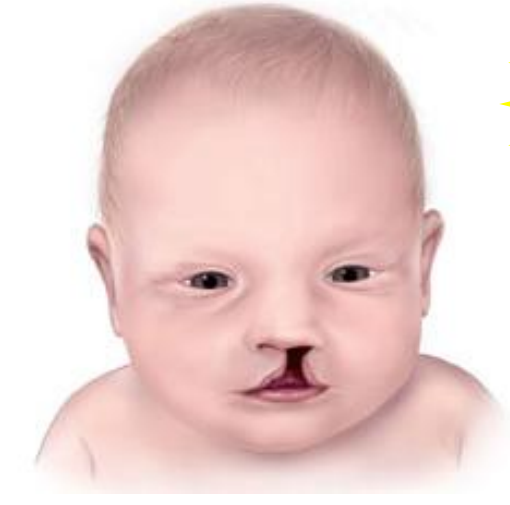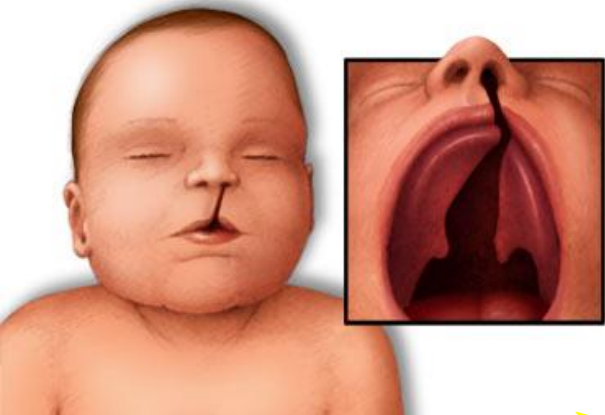


KONGENITAL



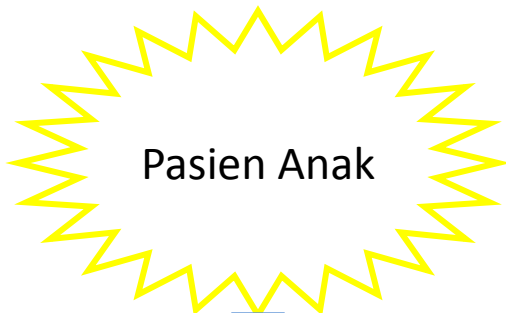Eksternal Kedokteran Gigi

Internal Kedokteran Gigi



KONGENITAL

Eksternal Kedokteran Gigi



Pasien Anak

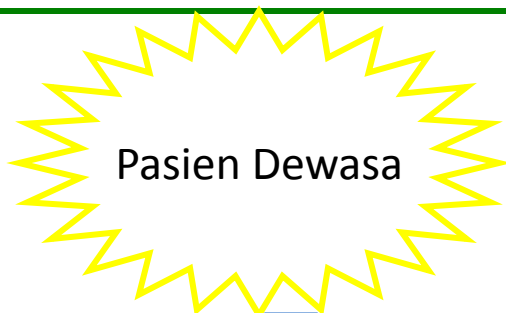

Spesialis Anak

Bedah Plastik

Radiologi Umum

Anestesi



Pasien Dewasa



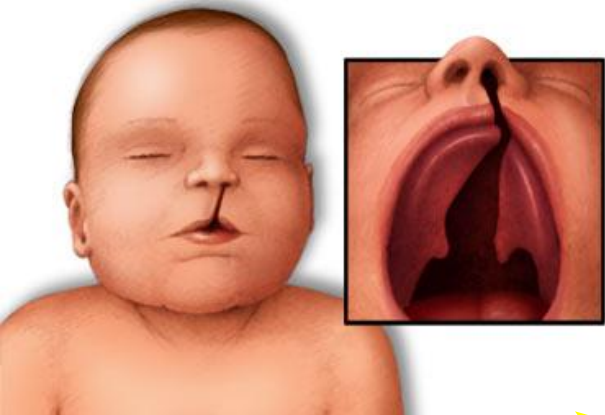
Bedah Plastik

Rehabilitasi Medik

IPD

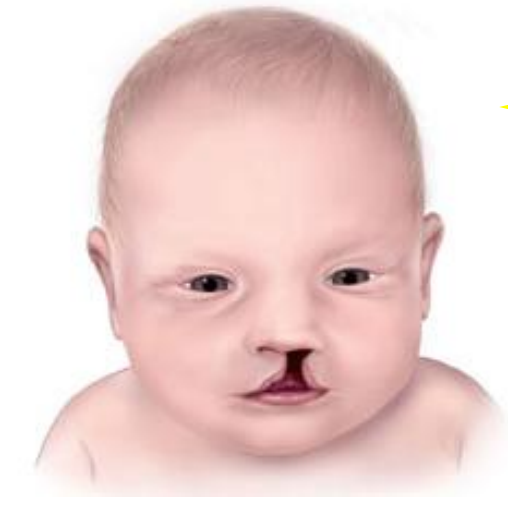Radiologi Umum

Anestesi



KONGENITAL

Internal Kedokteran Gigi



Pasien Anak

Pasien Dewasa



Pedodonsia

Bedah mulut

Periodonsia

Radiologi Dental

Konservasi Gigi

Ortodonsia

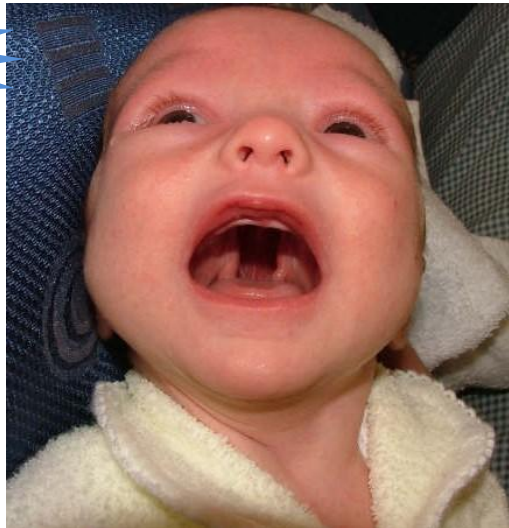Prostodonsia

Prostodonsia

Radiologi Dental



Contoh Kasus



KONGENITAL

Eksternal Kedokteran Gigi

Spesialis Anak

ACC tindakan
Palatoplasty

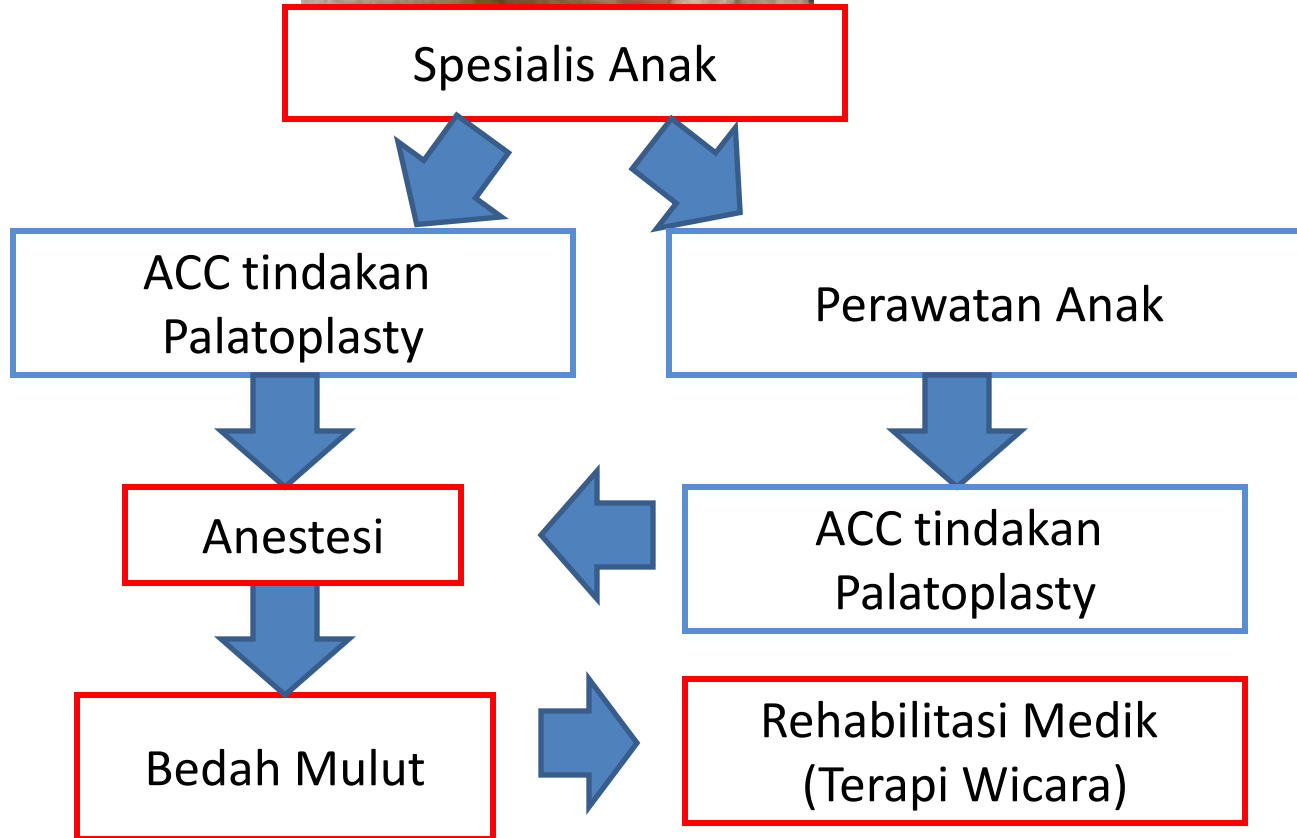
Perawatan Anak

Anestesi

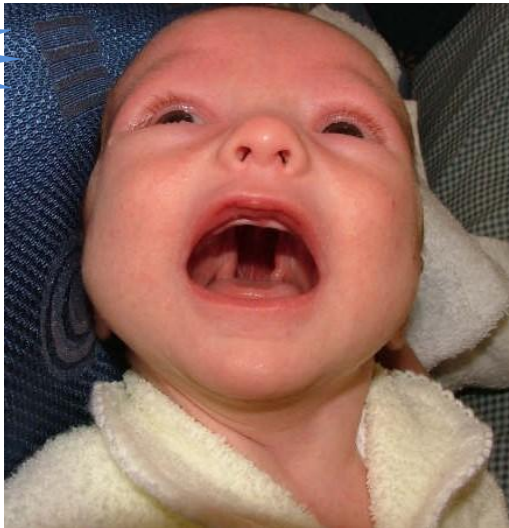ACC tindakan
Palatoplasty

Bedah Mulut

Rehabilitasi Medik
(Terapi Wicara)



Contoh Kasus



KONGENITAL

Internal Kedokteran Gigi

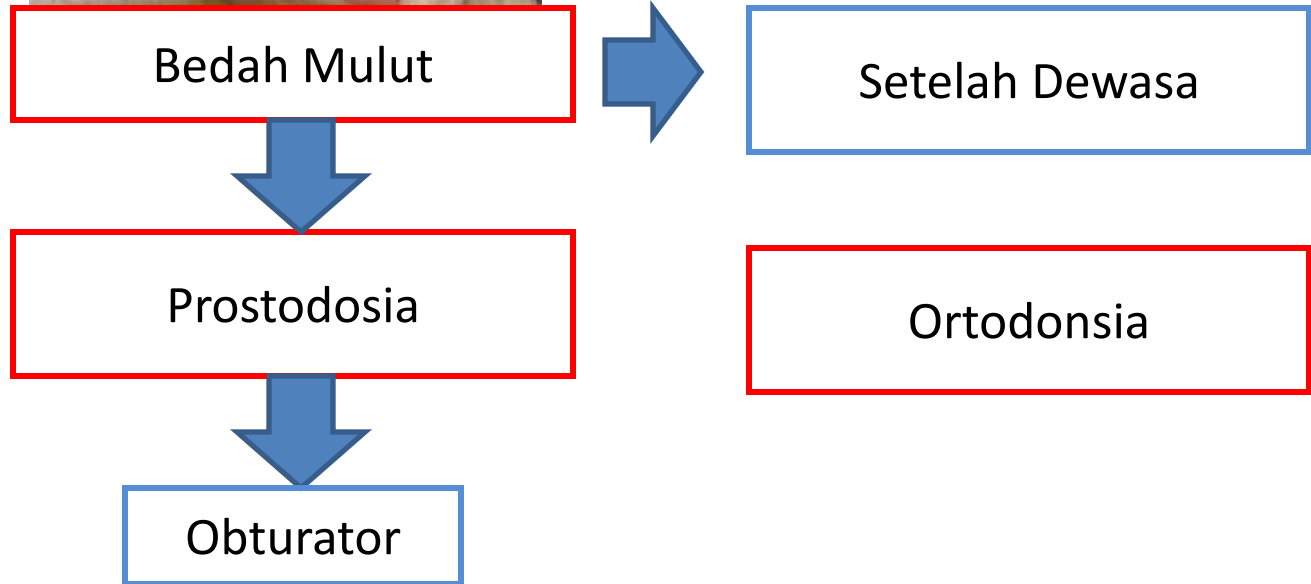
Bedah Mulut

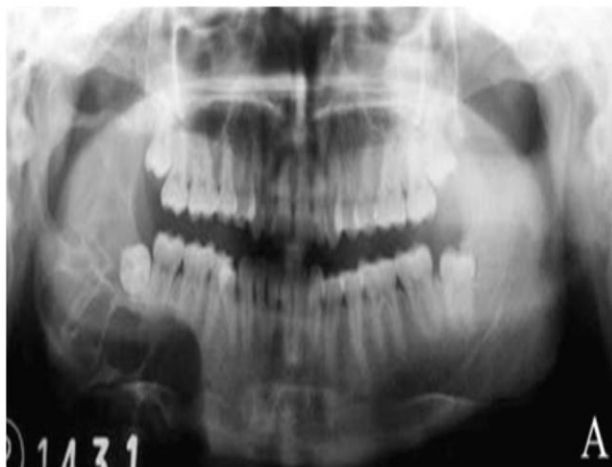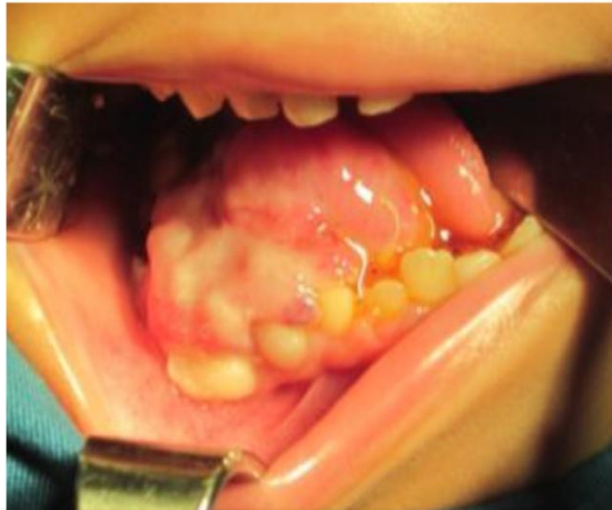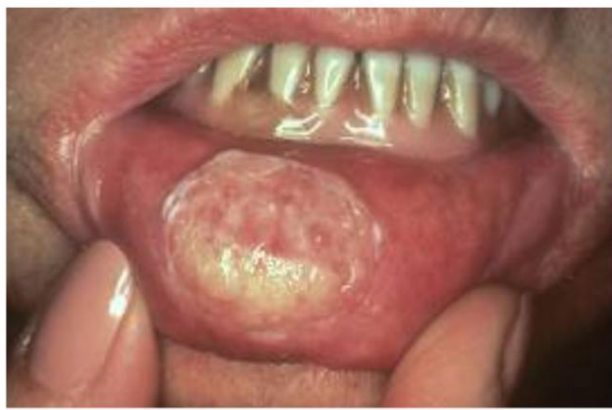Setelah Dewasa

Prostodisia


Ortodonsia

Obturator



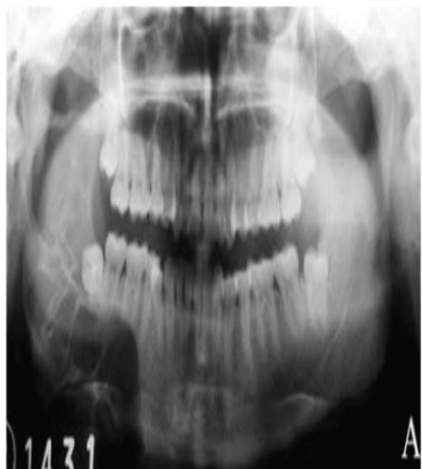
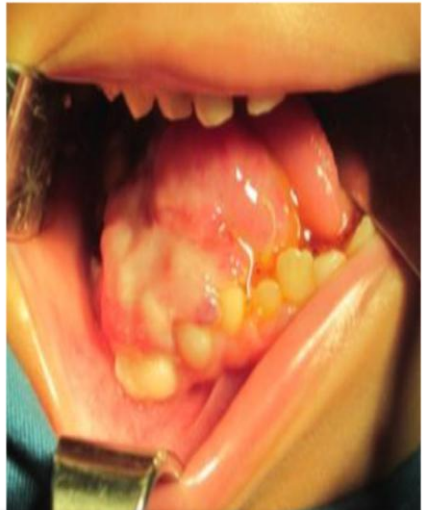
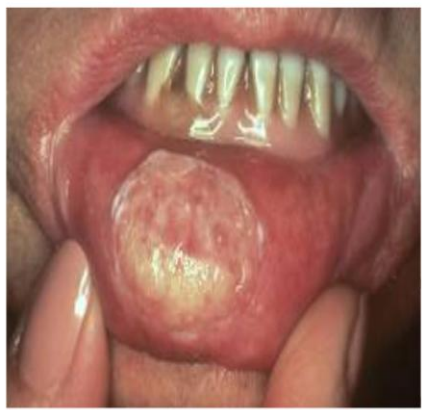Onkologi



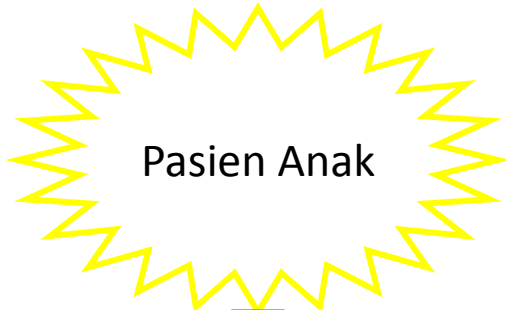Eksternal Kedokteran Gigi

Internal Kedokteran Gigi



Onkologi

Eksternal Kedokteran Gigi



Pasien Anak

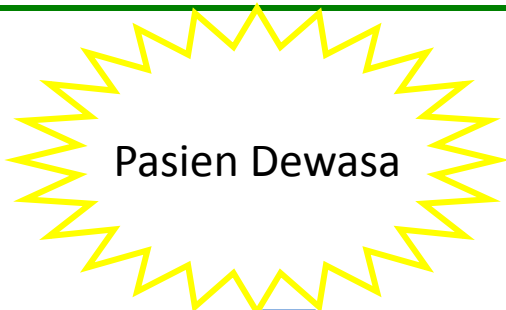

Spesialis Anak

Patologi anatomi

Radiologi Umum

Anestesi



Pasien Dewasa



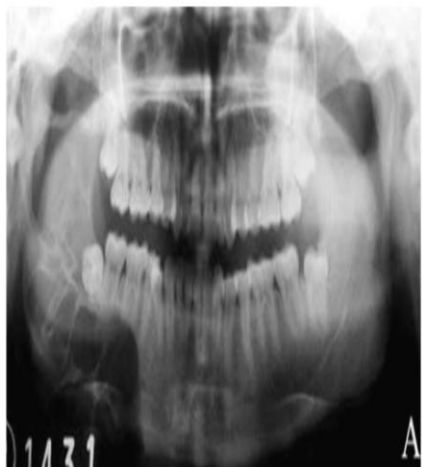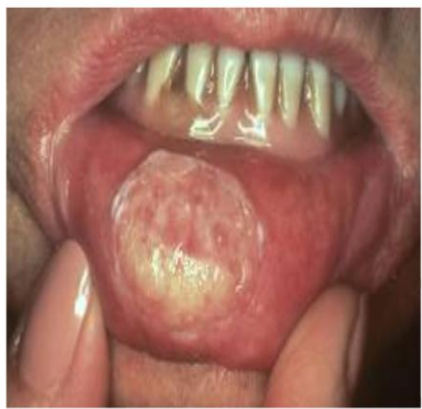Bedah Onkologi

Rehabilitasi Medik

IPD

Radiologi Umum

Anestesi



KONGENITAL

Internal Kedokteran Gigi

Pasien Anak



Pedodonsia

Radiologi Dental

Pasien Dewasa



Bedah mulut

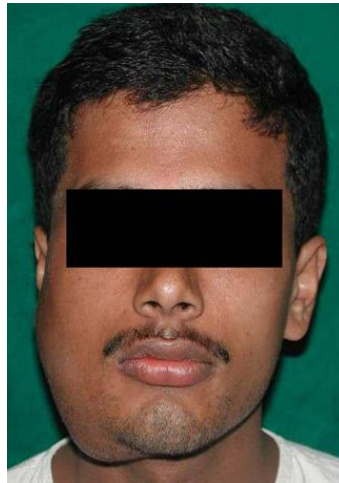Periodonsia

Konservasi Gigi

Radiologi Dental

Prostodonsia

Contoh Kasus



KONGENITAL

Eksternal Kedokteran Gigi

Bedah Mulut

Pemeriksaan fisik,
klinis dan rontgen

Anestesi

ACC tindakan

Bedah onkologi

(PA) Biopsi

ACC tindakan

Perawatan

Tumor Ganas

Tumor Jinak

IPD

Contoh Kasus



KONGENITAL

Internal Kedokteran Gigi

Bedah Mulut

Prostodonsia

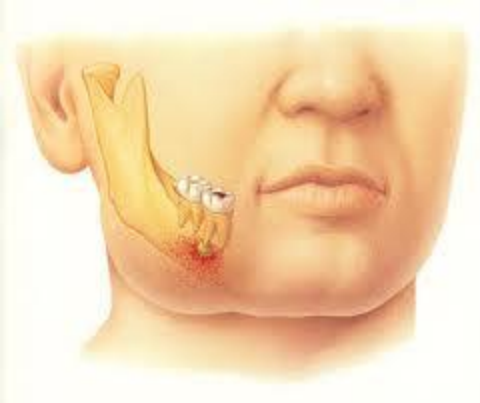Konservasi Gigi

Periodonsia

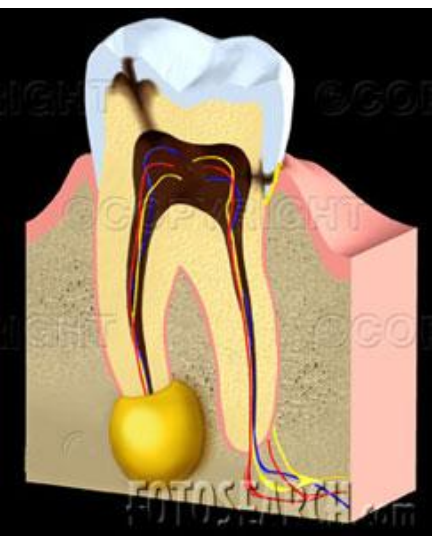
Obturator atau
Gigi palsu

Penambalan

Oral Hygiene

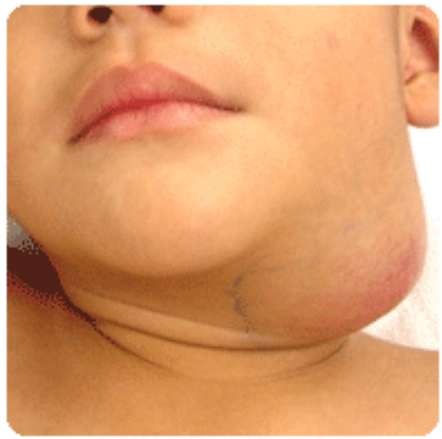

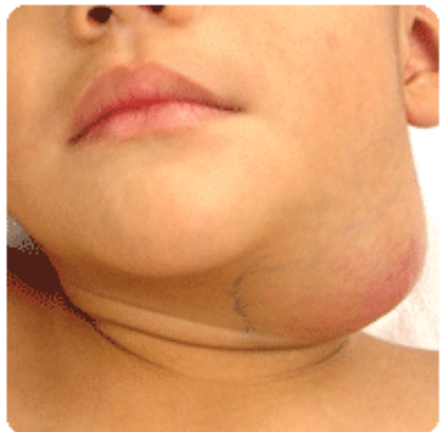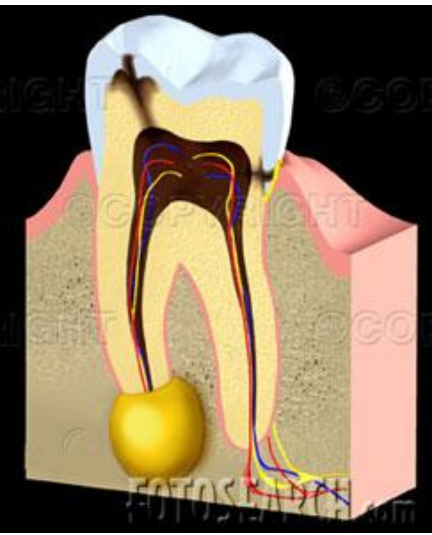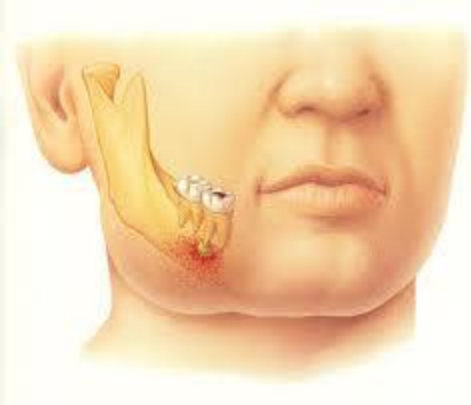
Infeksi



Eksternal Kedokteran Gigi

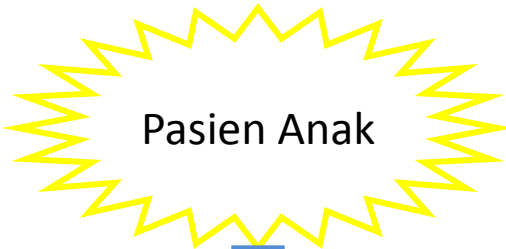
Internal Kedokteran Gigi





Infeksi

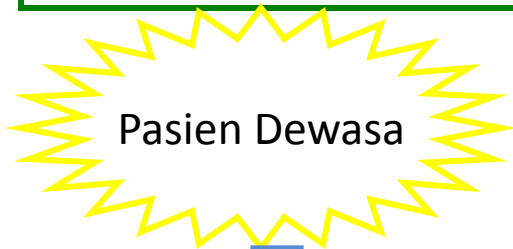Eksternal Kedokteran Gigi



Spesialis Anak

Radiologi Umum

Anestesi



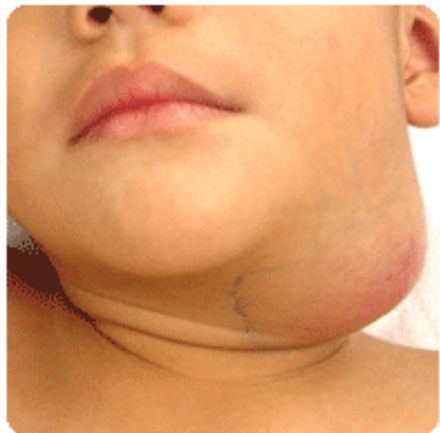IPD

Bedah

THT

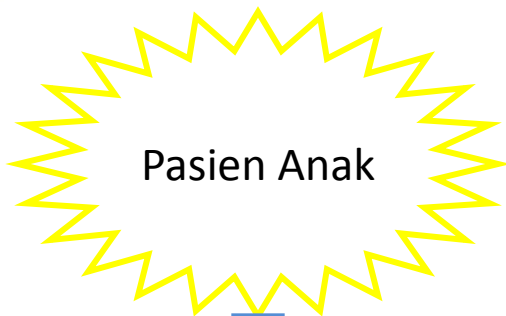Anestesi

Radiologi Umum



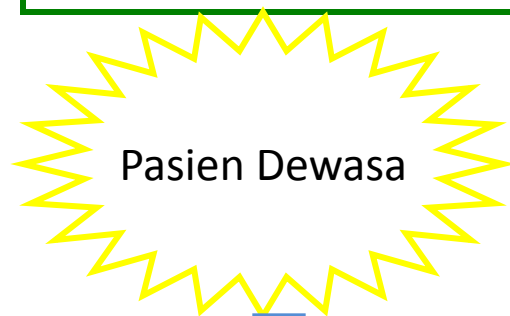Infeksi

Internal Kedokteran Gigi



Pedodonsia

Radiologi Dental



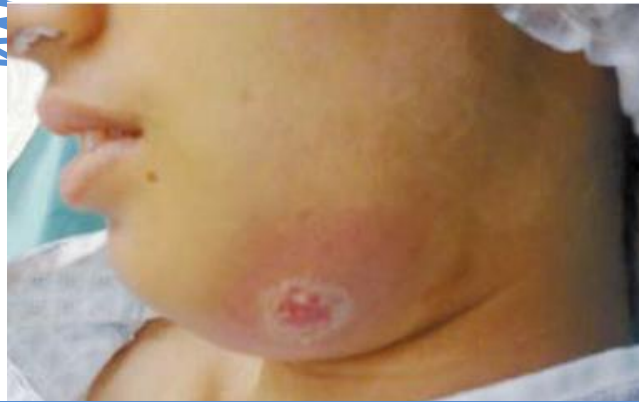Penyakit Mulut

Konservasi Gigi

Periodonsia

Radiologi Dental

Contoh Kasus



Infeksi

Riwayat penyakit sistemik : DM

Endokrin-Metabolik

ACC tindakan
Insisi atau Ekstraksi
Gigi penyebab

Perawatan DM

Bedah Mulut

ACC tindakan
Insisi atau Ekstraksi
Gigi penyebab

The background of the slide is a blurred image of a graduation cap (mortarboard) and a diploma. The cap is at the top, and the diploma is below it, held by hands. The colors are muted and the image is out of focus.

**Terima
Kasih**